

ХІРУРГІЧНИЙ РОЗДІЛ

УДК 616-006.34/.342-053.2-071-036

**В. Г. Центило, И. И. Яценко, С. В. Румянцев,
С. Б. Дангаржи**

Донецкий национальный медицинский университет

**ОСОБЕННОСТИ ОПЕРАТИВНОГО ЛЕЧЕНИЯ ЛИТИЧЕСКОЙ ФОРМЫ
ОСТЕОБЛАСТОКЛАСТОМ У ДЕТЕЙ**

В литературе имеются сообщения о быстром агрессивном росте литической формы остеобластокластом челюстей в детском возрасте. В подтверждение этого мнения приводим два наших наблюдения остеобластокластомы верхней челюсти с распространением в носоглотку и к основанию черепа, разрушением сошника и остеобластокластомы нижней челюсти с распространением в подвисочную ямку и разрушением скуловой дуги. Представляют также практический интерес методики оперативного лечения.

Ключевые слова: остеобластокластома, нижняя челюсть, методика оперативного лечения.

**В. Г. Центило, I. I. Yatsenko, S. V. Rumyantsev,
S. B. Dangarzhi**

Донецький національний медичний університет

**ОСОБЛИВОСТІ ОПЕРАТИВНОГО ЛІКУВАННЯ ЛІТИЧНОЇ ФОРМИ
ОСТЕОБЛАСТОКЛАСТОМ У ДІТЕЙ**

У літературі є свідчення про швидке агресивне зростання літичної форми остеобластокластом щелеп у дитячому віці. У підтримку цього погляду наводимо два наші спостереження остеобластокластоми верхньої щелепи з розповсюдженням у носоглотку і до основи черепа, ураженням леміша та остеобластокластоми нижньої щелепи з розповсюдженням у підскроневу ямку і ураженням виличної дуги. Являють практичний інтерес методики оперативного лікування.

Ключові слова: остеобластокластома, нижня щелепа, методика оперативного лікування.

**V. G. Tsentilo, I. I. Yatsenko, S. V. Rumiantsev,
S. B. Dangarzhi**

Donetsk National Medical University

**FEATURES OF OPERATIVE TREATMENT OF LYTIC FORM
WITH OSTEOCLAST IN CHILDREN**

There are the literary reports on the rapid aggressive growth of the lytic form with osteoclast of jaws in children. For the improvement of this idea we introduce our two observations of the osteoclastoma of upper jaw with the spread to nasopharynx and to skull base, destruction of vomer and the osteoclastoma of lower jaw with the spread to infratemporal fossa and destruction of zygoma. The observations are of practical interest for the methods of surgical treatment.

Key words: osteoclastoma, lower jaw, methods of surgical treatment.

Ребенок С., 10 лет, медицинская карта №1872/87, поступил в челюстно-лицевое отделение клинической больницы №1 г Макеевки 29.01.2007 г с жалобами на отсутствие дыхания через нос, выбухание твердого неба, асимметричное расположение верхних фронтальных зубов.

Со слов матери, в июне 2006 г при падении сломал обе руки. После чего появились указанные жалобы. Находился на лечении в ЛОР-отделении ОДКБ с 04.12.06 по 15.12.06 с диагнозом: Новообразование полости носа и полости рта (гигантоклеточная репаративная гранулема).

При поступлении жалобы на затруднение носового дыхания. Болеет, со слов родителей, около 1 месяца.

При поступлении риноскопия: в полости носа скудное количество слизи, в полости носа с обеих сторон снизу до половины плюс ткань, желто-розового цвета.

30 ноября 2006 г. Спиральная компьютерная томография околоносовых пазух, орбит, головного мозга.

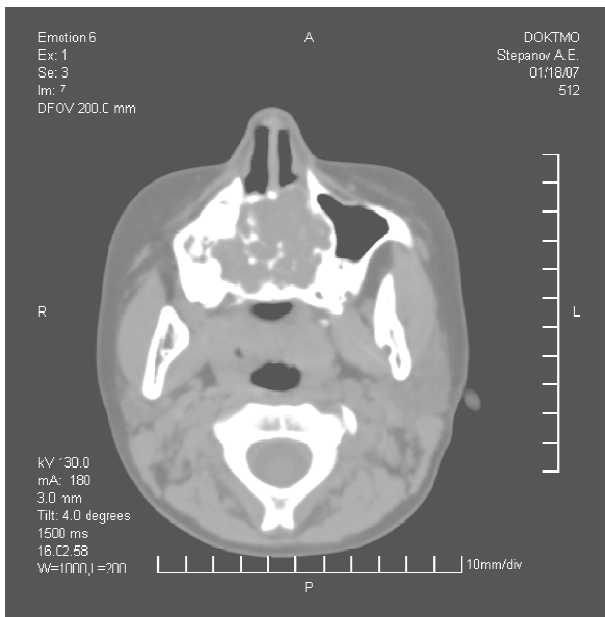


Рис. 1. Спиральная компьютерная томография лицевого скелета ребёнка С. до операции.

В верхней челюсти, разрушая костные структуры и распространяясь в полость носа, деформируя медиальные стенки верхнечелюстных пазух с обеих сторон, определяется дополнительное образование преимущественно мягкой плотности, неоднородной структуры за счет наличия участков повышенной плотности, общими размерами 4,2×3,6×5,0 см. В верхнечелюстных пазухах с обеих сторон визуализируется пристеночное утолщение слизистой до 0,6-0,7 см, прилегающее к медиальным стенкам. В решетчатой кости с обеих сторон отмечается содержимое. Лобные пазухи с обеих сторон не выражены. Клиновидные пазухи с обеих сторон достаточно пневматизированы, дополнительных образований и утолщения слизистой в них не выявлено.

Дополнительные образования в орбитах не определяются. Ретробульбарное пространство не изменено.

Дополнительных образований, очагов патологической плотности в головном мозге не выявлено.

Срединные структуры мозга не смещены. Желудочки мозга и подбололочные пространства не расширены.

Заключение: Дополнительное образование верхней челюсти с вышеописанным распространением. Очаговых и объемных образований в головном мозге не выявлено (рис. 1).

05.12.06 операция: биопсия новообразования.

Результат патогистологического исследования № 10103 (консультирован проф. И. В. Василенко): гигантоклеточная репаративная гранулома («бурая опухоль»).

Рекомендовано: консультация челюстно-лицевого хирурга для уточнения тактики лечения.

При поступлении в челюстно-лицевое отделение лицо симметрично. Открывание полости рта в полном объеме. Альвеолярный отросток верхней челюсти и твердое небо деформированы: выбухают в полость рта. Слизистая оболочка твердого неба синюшно-бурого цвета. При пальпации определяется образование плотноэластической консистенции, податливое в сторону носоглотки при легком надавливании. 11, 12, и 21 зубы расположены асимметрично.

Учитывая данные клинического проявления заболевания в полости рта, риноскопии, компьютерной томографии и биопсии выставлен диагноз: остеобластокластома твердого неба с распространением в носоглотку.

30.01.2007 г произведена операция: двусторонняя перевязка наружных сонных артерий, удаление опухоли.

Под наркозом традиционным передним доступом по Фарабефу-Гийону-Дитриху выполнена с обеих сторон перевязка наружных сонных артерий в типичном месте. Раны послойно ушиты с дренажем.

Произведен разрез по шейкам зубов с небной стороны в пределах твердого неба. Отслоен слизисто-надкостничный лоскут. Костной ложкой выскоблена опухоль и подлежащая размягченная кость вместе с разрушенным твердым небом, частью альвеолярного отростка, сошника, медиальных стенок гайморовых полостей. Гемостаз.

Тампоны с левасиновой мазью в носоглотку с выведением их концов через нос.

Слизистая оболочка твердого неба подшита шелком к зубам.

На гистологическое исследование отправлены три препарата: ткань опухоли, часть пластинки твердого неба и альвеолярного отростка.

Результаты ПГЗ №№ 2210-2216, 2234-2239 от 07.02. 2007г: в препаратах участки опухоле-

вой ткани, имеющей строение гигантоклеточной опухоли (остеобластокластомы), местами с островками костеобразования; в препаратах участки губчатой и компактной кости с костным мозгом и с признаками дегенеративных изменений.

Течение послеоперационного периода без особенностей. Раны зажили первичным натяжением.

09.02.2007 г выписан под амбулаторное наблюдение.

01.03.2007 г контрольный осмотр. Жалоб нет. Признаков рецидива опухоли не определяется.

Спиральная компьютерная томография околоносовых пазух, орбит, головного мозга от 27 февраля 2007 г.

Определяется состояние после оперативного удаления образования верхней челюсти.

В базальных отделах верхнечелюстных пазух с обеих сторон визуализируется минимальное неравномерное пристеночное утолщение слизистой, на фоне которого в левой верхнечелюстной пазухе определяется подушкообразные утолщения до 0,8 см и 1,3×2,2 см, по передней стенке правой верхнечелюстной пазухи отмечается аналогичное утолщение до 0,4 см в диаметре – кисты?. Клиновидные, лобные пазухи и клетки решетчатой кости с обеих сторон достаточно пневматизированы, дополнительных образований и утолщения слизистой в них не выявлено. Дополнительные образования в орбитах не определяются. Ретробульбарное пространство не изменено.

03.09.2007 г.: осмотр доц. Андреева Т. В. (эндоскопический).

При осмотре полости носа эндоскопом "0" виден дефект носовой перегородки в нижних отделах 6×25 мм в нижних отделах. Слизистая полости носа на всем протяжении розовая. Признаков опухолевой ткани не выявлено. В носоглотке аденоиды I-III ст.

4 сентября 2007 г. Спиральная компьютерная томография околоносовых пазух, орбит, головного мозга.

На серии компьютерных томограмм, выполненных в аксиальной проекции, верхнечелюстные, клиновидные, лобные пазухи и клетки решетчатой кости достаточно пневматизированы, дополнительных образований и утолщения слизистой в них не выявлено. Определяется состояние после резекции твердого неба, сошника и носоглотки (рис. 2).

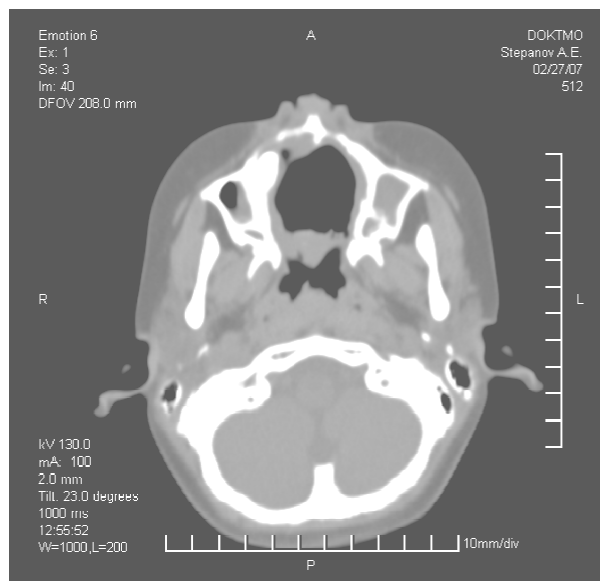


Рис. 2. Спиральная компьютерная томография лицевого скелета ребенка С. после операции.

Интересно отметить, что через восемь месяцев после операции и восстановления носового дыхания нормализовалось состояние слизистой оболочки гайморовых пазух.

15.05.2008 г. обратился с жалобами на наличие опухолевидного образования синюшного цвета в области твердого неба. На слизистой оболочке твердого неба определяется опухолевидное образование синюшного цвета, размерами около 2,5 x 1,5 см, не возвышающееся над окружающими тканями, безболезненное при пальпации. Заподозрен рецидив остеобластокластомы.

21.05.08г произведена электрорезекция патологически измененного участка твердого неба. При операции обнаружено, что удаленная после предыдущей операции костная пластинка твердого неба замещена плотной рубцовой тканью, которая разобщила полость рта от полости носа.

Результат ПГЗ № 9718-9720 от 21.05.08 г: в присланном материале участок плотной фиброзной ткани, мелкий фрагмент слюнной железы обычного строения и один участок опухолевой ткани, имеющей строение цементирующей фибромы. Послеоперационный дефект твердого неба частично загранулировал и зарубцевался.

Ребенок Ф., 12 лет, медицинская карта №22384/776, поступил в челюстно-лицевое хирургическое отделение клинической больницы №1 г. Макеевки 6.12.2007 г с жалобами на асимметрию лица за счет вздутия правой его половины.

Со слов родителей, болеет около двух месяцев, когда появилась припухлость правой половины лица. Обратился к стоматологу по месту жительства и после обследования направлен в

клинику с диагнозом: новообразование нижней челюсти справа.

При поступлении определяется выраженная асимметрия лица за счет опухолевидного образования правой ветви нижней челюсти с распространением на скуловую дугу и в подвисочную ямку. Кожа над опухолью в цвете не изменена, собирается в складку, местная температура не повышена. Открывание полости рта не ограничено. Пальпаторно по заднему краю правой ветви нижней челюсти и со стороны полости рта по переднему ее краю отмечается “вздутие” нижней челюсти плотнoэластической консистенции, безболезненное.

На обзорной рентгенограмме лицевого скелета от 8.11.2007 г. и ортопантограмме нижней челюсти от 13.11.2007 г. определяется деструкция костной ткани в области правой ветви нижней челюсти с неровными изъеденными контурами.

Спиральная компьютерная томография 124 к лицевой части черепа от 16 ноября 2007 г. (рис. 3): на серии компьютерных томограмм лицевой части черепа, выполненных в аксиальной проекции с толщиной среза 0,3 см, определяется вздутие ветви нижней челюсти справа мягкотканым образованием неоднородной структуры с распространением мягкотканного компонента кнаружи в подвисочную ямку.

Заключение: Новообразование нижней челюсти справа (рис .3).

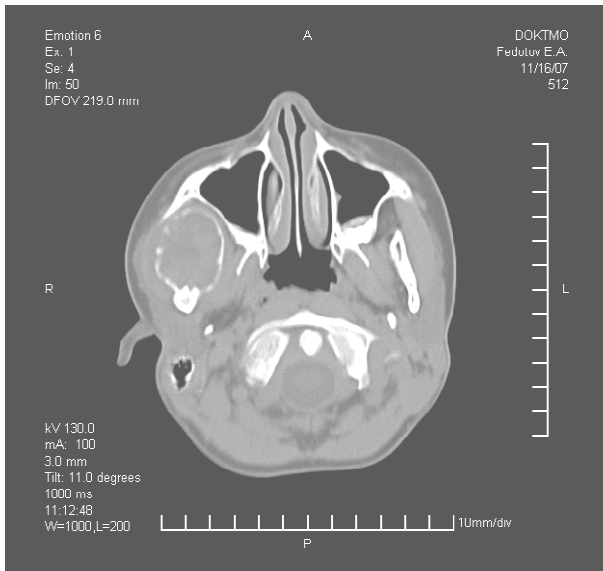

Рис. 3. Спиральная компьютерная томография лицевого скелета ребёнка Ф. до операции.

Диагноз: малигнизирoванная остеобластокластома правой ветви нижней челюсти.

7.12.2007г выполнена биопсия. Результат ПГЗ: в препарате фрагменты ткани, имеющей

строение остеобластокластомы без явных признаков активного роста и катаплазии, с участками костеобразования в периферических отделах.

20.12.2007 г. операция: экзартикуляция правой ветви нижней челюсти, резекция скуловой дуги и кости, удаление опухоли (протокол № 214).

Под наркозом произведен видоизмененный разрез по Лауэрсy-Балону справа. Отсепарован кожно-мышечно-жировой лоскут до уровня скуловой дуги.

Выделена околоушная слюнная железа с сохранением лицевого нерва. Электроножом отсечена височная мышца над скуловой дугой. Остеотомия пилкой Джилли нижней челюсти позади 47 зуба, резекция скуловой дуги и кости.

Рассечена капсула височно - нижнечелюстного сустава и мобилизован фрагмент нижней челюсти. После чего иссечена опухоль вместе с участком нижней челюсти, скуловой кости и дуги в окружении собственно жевательной, медиальной крыловидной мышц и видимо интактных тканей. Гемостаз по ходу операции. Рана ушита кетгутom, шелком и полиамидом с дренажем. Ас. повязка. Результат ПГЗ № 25005-12: остеобластокластома с нагноением и изъязвлением.

Течение послеоперационного периода без особенностей. Рана зажила первичным натяжением. Изготовлена шина Ванкевича, которая удерживает оставшийся фрагмент нижней челюсти в правильном положении.

3.01.2008 г. выписан под амбулаторное наблюдение.

Спиральная компьютерная томография лицевого черепа, околоносовых пазух, орбит, головного мозга от 29.04.2008 г. (рис. 4).

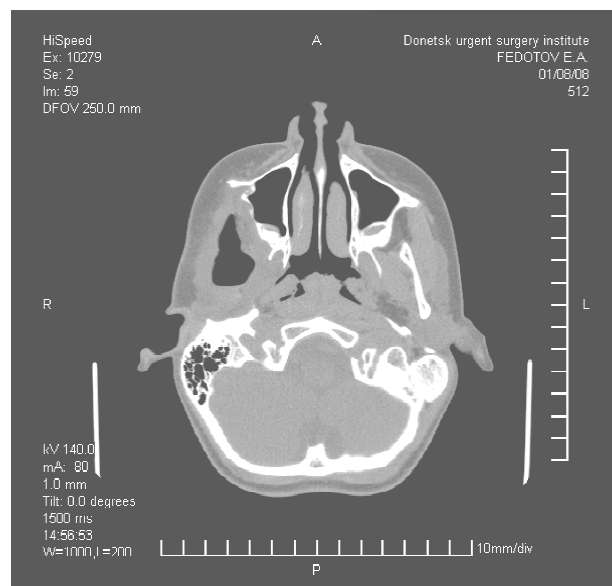


Рис. 4. Спиральная компьютерная томография лицевого скелета ребёнка Ф. после операции.

Отмечается состояние после экзартикуляции нижней челюсти и резекции скуловой дуги. Мягкие ткани на этом уровне неоднородно уплотнены с наличием единичного пузырька газа.

В верхнечелюстных, клиновидных, лобных пазухах и клетках решетчатой кости с обеих сторон дополнительных образований и утолщения слизистой не визуализируется.

Дополнительные образования в орбитах не определяются. Ретробульбарное пространство не изменено.

Дополнительных образований, очагов патологической плотности в головном мозге не выявлено.

Срединные структуры мозга не смещены. Отмечается расширение тел боковых желудочков мозга до 1,0 см. Подоболочные пространства не расширены. Деструктивных изменений в костных структурах на уровне исследования не выявлено.

21.04.2008 г. обратился с жалобами на асимметрию лица за счет “вздутия” правой его половины, которое появилось два дня тому назад. Перед этим ребенок жаловался маме на травмирование отростком аппарата Ванкевича правой щеки. При осмотре правая половина лица резко

“вздута”, кожа над ней без видимых изменений. Отчетливо определяется феномен флюктуации.

Под инфильтрационным обезболиванием сделан разрез-прокол по имеющемуся послеоперационному рубцу длиной около 0,7 см в месте наибольшего выпухания. Выделилось около 150-170 мл густого зловонного гноя с признаками гнойного расплавления гематомы. Введен резиновый выпускник.

Рана промывалась антисептическими растворами и через неделю больной выписан без проявлений воспалительного процесса.

Указанный объем выполненных оперативных вмешательств у наблюдаемых нами детей был выполнен в связи с распространенностью опухоли и указаниями на то, что при радикальном оперативном вмешательстве возможно озлокачествление этой формы остеобластокластомы [1, 2].

Список литературы

1. **Бернадский Ю.И.** Основы челюстно-лицевой хирургии и хирургической стоматологии / Бернадский Ю.И. - Витебск: Белмедкнига, 1998. – С. 273-277.

2. **Тимофеев А. А.** Руководство по челюстно-лицевой хирургии и хирургической стоматологии / Тимофеев А. А. Том III. – Киев: ООО “Червона Рута-Турс”, 2000. – С. 61-64.



УДК 616.71-018.46-002

**О. Л. Фаренюк, к. мед. н., А. А. Атанасов, к. мед. н.,
Е. Д. Бабов, к. мед. н., В. Г. Крыкляс, к. мед. н.,
В. И. Себов, к. мед. н.,**

Одесский национальный медицинский Университет

ДИАГНОСТИЧЕСКОЕ ЗНАЧЕНИЕ ТЕСТА С ВНУТРИКОЖНЫМ ВВЕДЕНИЕМ СТОЛБНЯЧНОГО АНАТОКСИНА У БОЛЬНЫХ ОСТРЫМ ОДОНТОГЕННЫМ ОСТЕОМИЕЛИТОМ

Воспалительные процессы челюстно-лицевой области продолжают оставаться актуальной проблемой, несмотря на применение при их лечении современных антибактериальных средств.

Воспалительный процесс может протекать по номергическому, гиперэргическому и гипоэргическому типу. Нами для дифференциации типа воспалительной реакции предложен тест (аллергопробы) с введением столбнячного анатоксина. Выявлена корреляция между степенью выраженности реакции на введение столбнячного анатоксина и показателями иммунограммы у больных с острым одонтогенным остеомиелитом челюстей.

Ключевые слова. *острый одонтогенный остеомиелит нижней челюсти, иммунограмма, столбнячный анатоксин.*

© Фаренюк О. Л., Атанасов А. А., Бабов Е. Д.,
Крыкляс В. Г., Себов В. И., 2013.