

УДК 617.528+616-089.843

**О. Н. Сенников, к. мед. н., В. И. Карый, к. мед. н., А. А. Прийма, к. мед. н.,
В.Б. Новицкий, к. мед. н., А. М. Сенникова, У. Р. Яричев**

Государственное учреждение «Институт стоматологии
Национальной академии медицинских наук Украины»

КЛИНИКО-РЕНТГЕНОЛОГИЧЕСКОЕ ОБОСНОВАНИЕ УСОВЕРШЕНСТВОВАНИЯ КОСТНОЙ ПЛАСТИКИ АЛЬВЕОЛЯРНЫХ ОТРОСТКОВ ЧЕЛЮСТЕЙ

В статье представлены данные о новой технике костной пластики альвеолярного отростка и последующей имплантации, заключающейся в том, что из имеющего гребня альвеолярного отростка формируется слизисто-подкостнично-костный лоскут. Этот лоскут может быть мобилизован и перемещаться как по высоте, так и по ширине. Свободное под лоскутом пространство заполняется костно-пластическим материалом. При наличии необходимого объема кости в области операции возможно проведение установки имплантата.

Ключевые слова: *денральная имплантация, костная пластика, адентия.*

**О. М. Сенніков, В. І. Карий, А. О. Прийма,
В. Б. Новицький, Г. М. Сеннікова, У. Р. Яричев**

Державна установа «Інститут стоматології
Національної академії медичних наук України»

КЛИНИКО-РЕНТГЕНОЛОГІЧНЕ ОБГРУНТУВАННЯ УДОСКОНАЛЕННЯ КІСТКОВОЇ ПЛАСТИКИ АЛЬВЕОЛЯРНИХ ВІДРОСТКІВ ЩЕЛЕП

В статті представлені дані про нову техніку кісткової пластики альвеолярного відростка і подальшої імплантації, яка полягає в тому, що з гребеня альвеолярного відростка, формується слизово-підкісточно-кістковий клапоть. Цей клапоть може бути мобілізований і переміщатися як по висоті, так і по ширині. Вільний під клаптем простір заповнюється кістково-пластичним матеріалом. За наявності необхідного об'єму кістки в області операції можливе проведення установки імплантату.

Ключові слова: *денральна імплантація, кісткова пластика, адентія.*

**O. N. Sennikov, V. I. Karyy, A. A. Priyma,
V. B. Novitskiy, A. M. Sennikova, U. R. Yarichev**

State Establishment "The Institute of Stomatology
of the National academy of medical science of Ukraine"

CLINICORADIOLOGICAL JUSTIFICATION IMPROVEMENTS OF BONE PLASTICITY OF ALVEOLAR SHOOTS OF JAWS

The data on the new technique of osseous plasty of alveolar appendage and further implantation, consisting in formation of subosseous-osseous-mucosal graft from the present crest of alveolar appendage, are given in the article. This graft can be mobilized and height as well as width moved. The empty space under the graft is filled with osseous-plastic material. The implant fixation is possible at the presence of the necessary size of bone in operation zone.

The basis of the invention is the task to create the method of osseous plasty of atrophied alveolar crest, which by the application of local tissues like the additional and osseous plasty materials will provide with the possibility of reconstruction of alveolar crest of necessary height and width.

The given problem is solved in the way, that in the area of alveolar crest atrophy the subosseous-osseous-mucosal graft is formed, where the bone component is fragmented and can be easily shifted on graft in necessary direction.

Key words: *dental implantation, osseous plasty, adentia.*

Актуальность темы. Известно несколько способов увеличения высоты и ширины альвеолярного гребня. Одним из наиболее распростра-

ненных способов является методика использования свободных костных блоков, взятых в раз-

личных участках скелета пациента (внутриротовые и внеротовые) [1].

Известен также способ увеличения параметров высоты и ширины альвеолярного гребня методом distraction, когда используются различные distraction-аппараты позволяющие достигнуть необходимых величин путем активации остеогенеза в альвеолярной кости [2].

Также известны методики применения различных костнозамещающих материалов искусственного, либо ксено- и аллогенного происхождения.

Однако каждый из перечисленных методик имеет ряд недостатков: забор аутокости увеличивает количество операций и риск развития послеоперационных осложнений, как в месте забора, так и в реципиентной зоне, вплоть до полного резорбирования трансплантата. Применение distraction подразумевает хорошие мануальные навыки хирурга, возможность доступа к различным видам distraction, хорошие анатомические условия для фиксации элементов аппарата к кости, а также дисциплинированность пациента, инструктированного как и когда активировать distraction.

Использование же костно-замещающих материалов различного происхождения, методом направленной регенерации, как в чистом виде так и в комбинации друг с другом, а также с добавлением аутокостью даёт различные результаты, оценка качества которых до сих пор вызывает много дискуссионных вопросов.

Наиболее близким к заявляемому способу, относится способ расщепления гребня альвеолярного отростка, предложенный Osborn J.F. [3-4].

Материалы и методы. В основу изобретения поставлена задача создать способ костной пластики атрофированного альвеолярного гребня, который путем использования местных тканей в виде дополнительных и костнопластических материалов обеспечит возможность реконструкции альвеолярного гребня требуемой высоты и ширины.

Поставленная задача решена в способе тем, что в области атрофии альвеолярного гребня формируется слизисто-надкостнично-костный лоскут, где костный компонент является фрагментированным и свободно может быть перемещен на лоскуте в необходимом направлении. В свободное пространство может быть введен любой костнопластический материал способный удерживать заданный объем и обеспечить osteoconduction, поскольку созданное ложе имеет конфигурацию четырехстеночного дефекта. Лоскут укладывается на вновь созданное место и рана ушивается.

Выбор показаний к предложенному способу подобран путем клинических испытаний. Для этого были отобраны пациенты с различным уровнем атрофии альвеолярного гребня по классификации Misch и Judi (1985).

Проведенные клинические исследования позволили заключить следующее:

Данная методика обеспечивает стабильный эффект у пациентов с дефектами зубных рядов с резорбцией костной ткани соответствующей типам В, В-w и С-w, по выбранной нами классификации (рис. 1). В основном это пациенты с отсутствием зубов во фронтальном отделе верхней челюсти, при остром гребне в боковых отделах нижней челюсти и реже в области клыков и премоляров верхней челюсти, при значительном отстоянии от дна гайморовой пазухи.

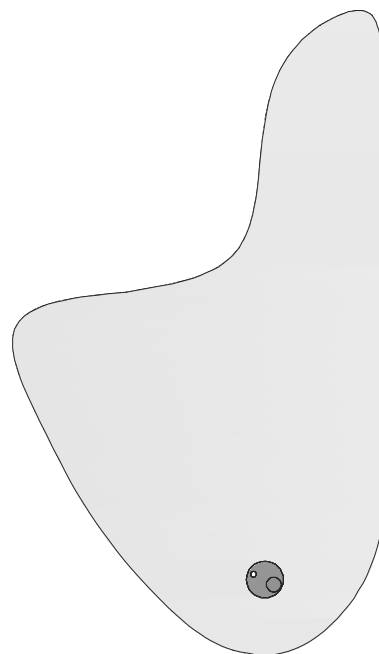


Рис. 1. Наиболее часто встречающийся вид дефекта костной ткани альвеолярного отростка.

Способ решения поставленной задачи основан на модификации метода расщепления альвеолярного гребня предложенного Ф. Кьюри. Однако данный метод имеет ряд недостатков: при его выполнении отслаивается полный слизисто-надкостничный лоскут, что препятствует в последствии удержанию смещаемого фрагмента костной ткани, формирующего вестибулярную стенку. Последующий надлом костной стенки, может привести к ее полному перелому и отделению. Использование же расщепленного лоскута затрудняет визуализацию при проведении операции и показан при толстом биотипе слизистой оболочки.

Предлагаемый способ: после проведения анестезии, разрез слизистой и надкостницы производится по гребню альвеолярного отростка и далее продолжается углообразно в области, ограничивающие дефект зубного ряда. Слизисто-надкостничный лоскут отслаивается в язычном и щечном направлении на расстояние 1- 2 мм. Затем в костной части гребня производится вертикальная остеотомия в проекции области ограничивающих дефект зубного ряда, отступя от зуба на 1,5 мм, направленная вестибулярно вплоть до надкостницы (рис. 2).

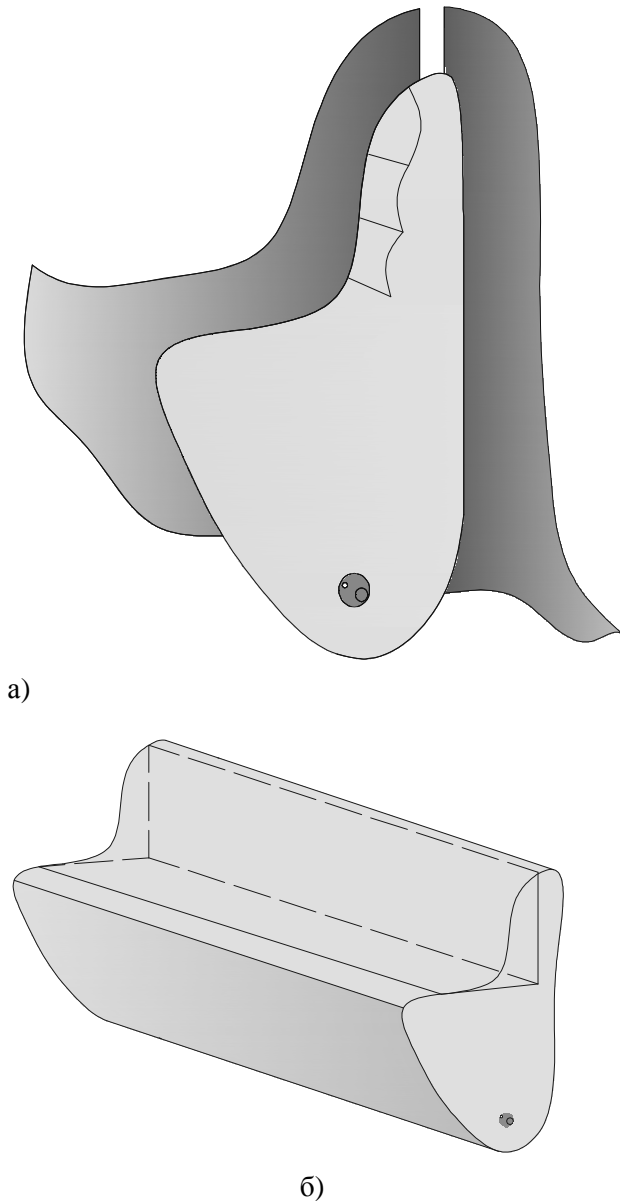


Рис. 2. Схематическое изображение линии остеотомии в вертикальном (а) и горизонтальном (б) направлениях.

Глубина остеотомии определяется величиной, на которую лоскут сможет быть смещен. Далее производится линия остеотомии по альвеолярному гребню, соединяющая ранее созданные

вертикальные костные каналы. Глубина остеотомического разреза должна быть не менее 6 мм.

Далее костный фрагмент вместе со слизистой и надкостницей надламывают и отделяют таким образом, что костная пластинка остается на слизисто-надкостничном лоскуте. Затем остеотомию продолжают, уменьшая величину ширины костных пластин до 3-4 мм. Последовательно отделяя фрагменты кости формируют полнослойный слизисто-надкостнично-костный лоскут, постоянно проверяя величину его смещения в необходимом направлении, а также контролируя толщину костной ткани в материнской зоне.

В случае необходимости надкостницу рассекают, для лучшей мобилизации лоскута. Созданное пространство между слизисто-надкостнично-костным лоскутом заполняют костнопластическим материалом. Область, где отсутствуют фрагменты костных пластин и контакта с костнопластическим материалом заполняют изолирующей мембраной. Слизисто-надкостнично-костный лоскут укладывают в соответствии с заданной величиной высоты, таким образом, чтобы первая костная пластина, шириной 6 мм оказалась в проекции гребня альвеолярного отростка.

При отсутствии ограничения к выполнению одновременно имплантации возможно его установка (рис. 3).

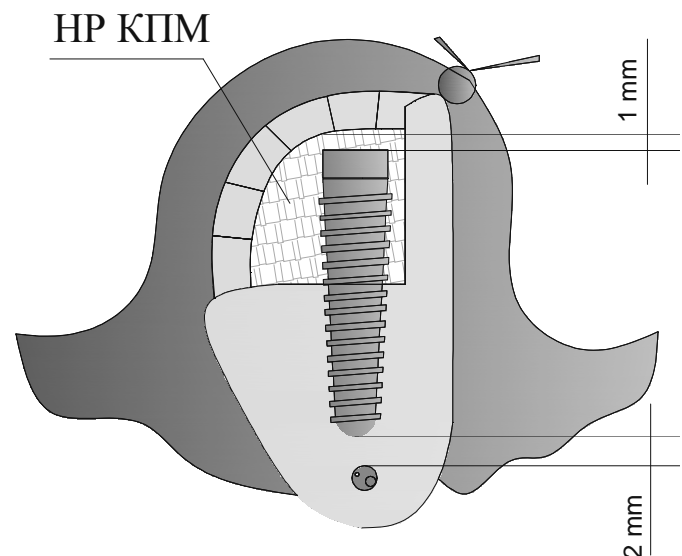


Рис. 3. Схематическое изображение завершающего этапа оперативного вмешательства.

В случае необходимости производится коррекция величины объема костно-пластического материала. После этого лоскут укладывается встык с язычной слизистой и ушивается.

Данная методика имеет принцип "жалюзи".

Выводы. 1. Разработанная методика показана при дефектах костной ткани типа C-W по классификации Judy-Misch;

2. Методика позволяет использовать слизисто-надкостнично-костный лоскут;

3. Уменьшить количество костно - пластического материала;

4. При наличии объема костной ткани, достаточной для первичной стабилизации имплантата, методика позволяет его установку совместно с костной пластикой.

Список литературы

1. Федерико Э. А. Костная пластика в стоматологической практике / Федерико Э. А. ; пер. Е. Ханин, Р. Кононов. – Москва: Азбука, 2006. – 235 с.

2. Alveolar distraction Osteogenesis. Ole T. Jensen, DDS, MS. 2002. Quintessence Publishing Co, Inc.

3. Khury F. Die Alveolar - extensions-plastic, Quintessenz 1985; 39, 9-14.

4. Khury F. Chirurgische Möglichkeiten zur Erhaltung der Kanebene in Molarenbereich, Zahnartl Welt 1985, 94:726-33.



УДК 616.31+616-056.3:58.04

**М. В. Анисимов, к. мед. н., Л. В. Анисимова, к. мед. н.,
О. В. Деньга, д. мед. н.**

Государственное учреждение «Институт стоматологии
Национальной академии медицинских наук Украины»

ОБЗОР И АНАЛИЗ НАИБОЛЕЕ ИСПОЛЬЗУЕМЫХ В СТОМАТОЛОГИИ АЛЕРГОПРОБ К МЕСТНЫМ АНЕСТЕТИКАМ

В работе представлен теоретический обзор и клинико-лабораторный анализ наиболее часто используемых аллергопроб к местным анестетикам у стоматологических пациентов с отягощенным аллергоанамнезом. Показано, что подъязычная, конъюнктивальная и кожная проба шприцем имеют низкую степень объективности и редко соответствуют результатам лабораторной диагностики. Наиболее информативной, унифицированной и безопасной является кожная проба методом прик-теста.

Ключевые слова: местные анестетики, лекарственная аллергия, аллергопробы, прик-тест.

М. В. Анісімов, Л. В. Анісімова, О. В. Деньга

Державна установа «Інститут стоматології
Національної академії медичних наук України»

ОГЛЯД І АНАЛІЗ НАЙБІЛЬШ ВИКОРИСТОВУВАНИХ В СТОМАТОЛОГІЇ АЛЕРГОПРОБ ДО МІСЦЕВИХ АНЕСТЕТИКІВ

У роботі представлений теоретичний огляд і клініко-лабораторний аналіз найчастіше використовуваних алергопроб до місцевих анестетиків у стоматологічних пацієнтів з обтяженим алергоанамнезом. Показано, що під'язикова, кон'юнктивальна і шкірна проба шприцом мають низький ступінь об'єктивності рідко відповідають результатам лабораторної діагностики. Найбільш інформативною, уніфікованою і безпечною є шкірна проба методом прик-тесту.

Ключові слова: місцеві анестетики, медикаментозна алергія, алергопроби, прик-тест.