

УДК: 616.716.4-001.5+616.156-001

**М. В. Анисимов к. мед. н, Е. Л. Холодкова, д. мед. н, Г. Б. Дашкевич**Одесский Национальный медицинский университет  
Государственное учреждение «Институт стоматологии Национальной академии медицинских наук»**КЛИНИКО – АНАТОМИЧЕСКИЙ АНАЛИЗ ПРИЧИН  
НЕУДОВЛЕТВОРИТЕЛЬНЫХ РЕЗУЛЬТАТОВ  
ПРОВОДНИКОВОЙ АНЕСТЕЗИИ НА НИЖНЕЙ ЧЕЛЮСТИ***Цель исследования состояла в изучении и анализе причин, которые снижают клиническую эффективность проводниковых анестезий на нижней челюсти.**В ходе исследования был определён ряд факторов, ответственных за снижение эффективности анестезий и развитие осложнений. При препарировании сагиттальных распилов головы человека, а также компьютерной томографии были установлены области депонирования местноанестезирующего раствора.**Исследования показали что, главным фактором является ряд особенностей анатомического строения целевого пункта мандибулярной анестезии и, как следствие, низкая локализация анестезирующего раствора в области целевых нервов.***Ключевые слова.** проводниковая анестезия, нижняя челюсть, анатомическое строение.**М. В. Анісiмoв, Е. Л. Холодкова, Г. Б. Дашкевич**Одеський Національний медичний університет  
Державна установа «Інститут стоматології Національної академії медичних наук»**КЛІНІКО - АНАТОМІЧНИЙ АНАЛІЗ ПРИЧИН  
НЕЗАДОВІЛЬНИХ РЕЗУЛЬТАТІВ ПРОВІДНИКОВОЇ  
АНЕСТЕЗІЇ НА НИЖНІЙ ЩЕЛПІ***Мета дослідження полягала у вивченні і аналізі причин, які знижують клінічну ефективність провідникової анестезії на нижній щелепі.**В ході дослідження були визначені ряд чинників, відповідальних за зниження ефективності анестезії і розвиток ускладнень. При препаруванні сагиттальних розпилів голови людини, а також комп'ютерній томографії були встановлені області депонування місцевоанестезуючого розчину.**Дослідження показали що, головним чинником є ряд особливостей анатомічної будови цільового пункту мандибулярної анестезії і, як наслідок, низька локалізація анестезуючого розчину в області цільових нервів.***Ключові слова.** провідникова анестезія, нижня щелепа, анатомічна будова.**М. V. Anisimov, E. L. Kholodkova, G. B. Dashkevich**Odessa National medical university  
State Establishment "The Institute of Stomatology of the National academy of medical science of Ukraine"**THE CLINICAL AND ANATOMICAL ANALYSIS  
OF THE REASONS OF UNSATISFACTORY RESULTS  
OF BLOCK ANESTHESIA AT LOWER JAW***The aim of the investigation is to study and analyze the reasons, reducing clinical effectiveness of block anesthesia at lower jaw.**At investigation the certain factors, responsible for the reduction of the efficiency of anesthesia and development of complications, were determined. The areas of depositing of local anesthetic solution were found at biotomy of sagittal section of human head and computed tomographic scanning.**The studies have shown that the main factor is some peculiarities of anatomic structure of target point of mandibular anesthesia and, consequently, the low location of anesthetic solution at the area of target nerves.***Key words:** block anesthesia, lower jaw, anatomic structure.

Мандибулярная анестезия является самым распространенным методом местного обезболивания для проведения всех видов лечения зубов на нижней челюсти, а также проведения амбулаторных хирургических вмешательств. Известно более 25 внутритротоковых и примерно столько же

внеротовых способов проведения мандибулярной анестезии [1]. Наиболее часто мандибулярная анестезия выполняется по методике описанной С. Н. Вайсблатом (известной как «нижняя блокада») или по М.М. Вейсбрему (торусальная

анестезия, известной как верхняя блокада, также сюда относят анестезию по G.A. Gow-Gates). Ряд авторов, основываясь на результатах рентгенологических исследований с контрастным веществом, указывают на отсутствие принципиальной разницы между методиками анестезии по С.Н. Вайсблату и М.М. Вейсбрему, ставя под сомнение сам термин «торусальная анестезия» [1]. К основным недостаткам указанных выше методик можно отнести относительную сложность их проведения в соотношении с эффективностью. Основным критерием эффективности мандибулярной анестезии принято считать наступление анестезии пульпы зубов. Так, в частности, эффективность «нижней блокады» составляет 62,5 %, а при остром пульпите 25-50 % [2]. Изложенные данные соотносятся с собственными клиническими наблюдениями и делают актуальным изучение причин неудач при проведении мандибулярной анестезии.

**Цель настоящего исследования.** Анализ клинического опыта и анатомическое обоснование причин неудовлетворительных результатов проводниковой анестезии на нижней челюсти.

**Материалы и методы.** Клинические исследования проводились на базе ГУ «ИС НАМН». Был обобщен и проанализирован собственный клинический опыт и опыт врачей при выполнении более 2000 проводниковых анестезий на нижней челюсти.

Анатомические исследования проводились на кафедре анатомии человека Одесского национального медицинского университета. Изучено строение целевых пунктов мандибулярной анестезии на 21 сагитальном распиле головы человека. Анализ вариантов анатомической нормы и распространения инфузионного раствора в соответствующей анатомической области проводилось методом препарирования и компьютерной томографии. Компьютерная томография с контрастным веществом «Верографин» проведена на 4 сагитальных распилах головы человека (томограф Toshiba Aquillion 64).

**Результаты исследования и их обсуждение.** Проанализированный клинический опыт показал, что в абсолютном большинстве случаев для проведения мандибулярной анестезии врачи-стоматологи используют карпульные шприцы. Однако сегодня существует достаточно большое количество систем, которые можно рассматривать в качестве альтернативы (WandSTA, Anaject, Injex и т.д.). После их детального рассмотрения и тестирования, мы однозначно склоняемся к использованию карпульного шприца, который предоставляет возможность проведения полноценной аспирации. Также для достижения

анестезии на нижней челюсти иногда используются методики внутрикостной анестезии с использованием соответствующего обеспечения. При этом внутрикостная анестезия не может выступать полноценной альтернативой проводниковой анестезии, так как имеет существенно большее количество ограничений и осложнений. Методики и оборудование для проведения интрасептальной и внутривульпарной анестезии нами не рассматриваются по тем же причинам. Еще одним важным фактором, влияющим на эффективность мандибулярной анестезии, является свойства и количество используемого местноанестезирующего раствора. В подавляющем большинстве случаев, врачи-стоматологи используют препараты, в которых действующим веществом является артикаин в концентрации 4 % с содержанием эpineфрина 1:100000 или 1:200000, 1,7 мл. Исходя из основных фармакологических свойств этих препаратов, мы считаем их применение наиболее целесообразным, и использовали их на клиническом этапе исследований. По сравнению с препаратами лидокаина и мепивакаина, артикаин с эpineфрином показывает большую анестезирующую активность, меньшую токсичность и лучшие фармакодинамические характеристики, что повышает качество местного обезболивания [3-5]. Отдельное внимание в инструментальном обеспечении мандибулярной анестезии необходимо уделить корректному использованию игл. По нашему мнению, этот фактор может оказывать непосредственное влияние на эффективность анестезии и количество осложнений. Подавляющее большинство стоматологов предпочитают использовать в своей практике иглы с наименьшим диаметром (0,3 мм), в том числе и для проведения мандибулярной анестезии. В свою очередь, меньший диаметр иглы означает ее меньшее сопротивление на изгиб. Так, по данным ряда авторов, отклонение иглы от целевого пункта из-за сопротивления тканей может составлять до 8 мм, что в некоторых случаях приводит к невозможности четкого контакта с костью [6]. Общепринятым стандартом диаметра иглы для проведения проводниковой анестезии, которому следовали и мы, является 0,4 мм. Доказано, что при проведении мандибулярной анестезии интенсивность боли от введения иглы не зависит от ее диаметра (0,3 или 0,4 мм), а риск ранения сосуда при продвижении иглы к целевому пункту у тонкой иглы достоверно выше, чем у более толстой [6].

Прямое влияние на эффективность мандибулярной анестезии оказывает правильность исполнения самой методики. Большинство сложностей связано с тем, что ориентиры в полости

рта представлені м'якими тканинами і вельма уловны. По нашим наблюдениям, это приводит к "разбросу" точек вкола иглы в радиусе около 1 см даже у одного и того же врача. Существенно разнятся также положение шприца и боковое давление руки врача на шприц относительно вектора продвижения иглы, что приводит к еще большему отклонению от целевого пункта.

Часто индивидуальные анатомические, физиологические и поведенческие особенности пациента усложняют проведение мандибулярной анестезии, тем самым снижая ее эффективность. Анатомия ориентиров для вкола иглы является вельма вариабельной. Существенно может отличаться толщина и плотность медиальной крылоподобной мышцы, связки, величина клетчаточных пространств, положение языка и т.д. Также далеко не все пациенты могут удерживать широко открытый рот во время проведения анестезии, у части больных выражен рвотный рефлекс.

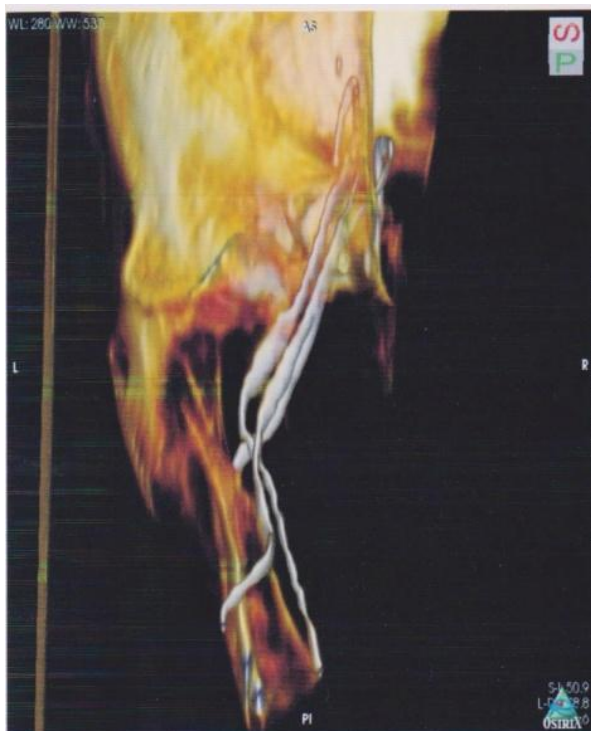

Рис. 1. Визуализация расположения целевых нервов относительно костных структур в области депо анестетика при мандибулярной анестезии (томограмма).

При анатомическом исследовании целевого пункта мандибулярной анестезии мы обратили внимание на ряд особенностей, наличие которых, как нам показалось, объясняет относительно большой процент неудач даже при исключении всех вышеупомянутых факторов. Среди этих особенностей есть две наиболее значимые. Первая – топография целевых нервов: нижнеальвеолярного, язычного и щечного. Вторая – влияние анатомических пространств на распространение анестезирующего раствора. Понимание особен-

ностей положения целевых нервов, особенно нижнеальвеолярного и язычного, а также нижнеальвеолярной ветви верхнечелюстной артерии имеет важное клиническое значение. Следует подчеркнуть, что, вопреки распространенным среди стоматологов представлениям об анатомическом строении данной области, ни нижнеальвеолярный нерв, ни соответствующая артерия не идут "по кости". С нижней челюстью они впервые соприкасаются только при входе в нижнечелюстной канал, приближаясь к нижнечелюстному отверстию под углом около 45 градусов (рис. 1, 2).

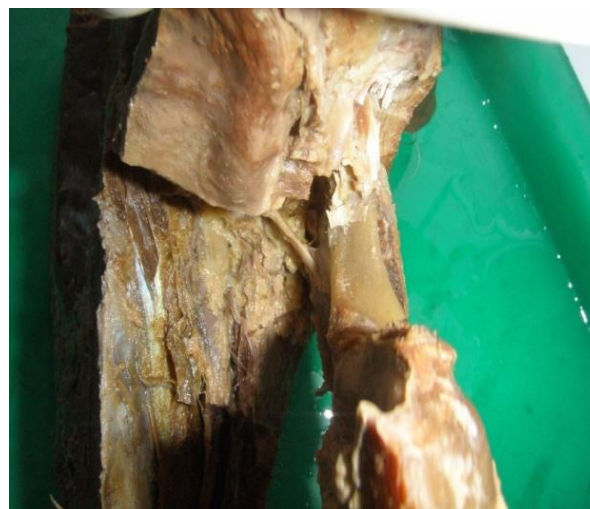

Рис. 2. Сагитальный распил головы человека. Расположение нижнеальвеолярного нерва и артерии до входа в нижнечелюстной канал.

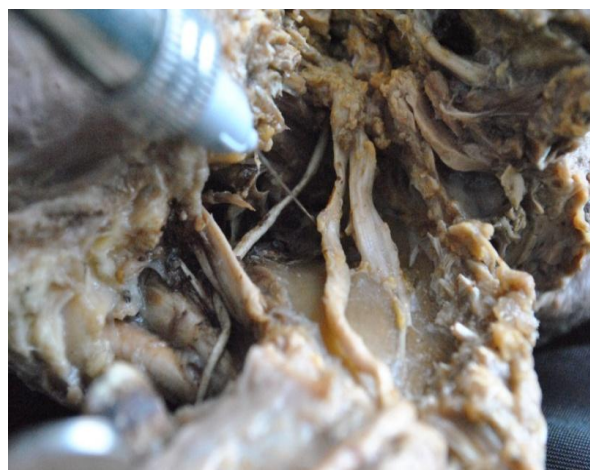

Рис. 3. Отпрепарированы щечный, нижнеальвеолярный и язычный нервы.

Аналогично располагается и язычный нерв, который прилегает к кости на уровне нижнечелюстного отверстия, несколько медиальнее и далее идет по внутренней поверхности нижней челюсти (рис. 3).

Из этого следует, что при правильном выполнении мандибулярной анестезии (контакт иг-

лы с костью на 0,5 см выше нижнечелюстного отверстия [7]) нижнеальвеолярный и язычный нервы будут находиться на расстоянии около 1 см от скоса иглы (рис. 3). Соответственно, чем точка контакта иглы с костью выше, тем целевые нервы будут дальше. Известно, что одним из основополагающих принципов всех проводниковых анестезий является концепция "прицельного попадания", чем скос иглы ближе к нерву, тем эффективность анестезии больше. В свою очередь, это обуславливает ряд типичных осложнений для проводниковых анестезий, таких как ранение сосудов и нервов. При проведении мандибулярной анестезии ранение сосуда и нерва возможно при продвижении иглы до ее контакта с костью, а внутрисосудистая инъекция - при прицельном попадании в артерию, которое может состояться только в точке ее входа в воронковую часть нижнечелюстного канала (рис. 4). К этому может привести нарушение методики или атипичное строение данной анатомической области.

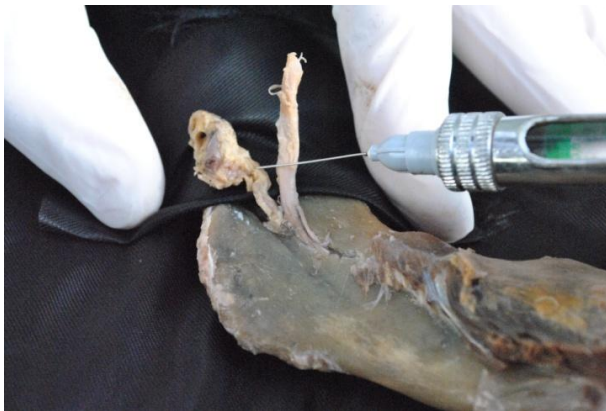

Рис. 4. Положение иглы на целевом пункте мандибулярной анестезии.

Главным условием для проведения успешной проводниковой анестезии является создание достаточной концентрации анестезирующего раствора в непосредственной близости от нерва. Для этого необходимо два условия – точное попадание иглой и удержание раствора в области инъекции, для того чтобы анестетик смог в достаточном количестве проникнуть через жировые оболочки нервных волокон к аксонам. Если эти условия нарушаются, то нервное волокно пропитывается анестетиком не полностью, а только поверхностно. В этом случае мы получаем косвенные признаки анестезии, такие как онемение нижней губы, на соответствующей стороне, а пульпарной анестезии не происходит. Это может объясняться тем, что группы аксонов, которые иннервируют мягкие ткани, в составе нерва располагаются снаружи, а те, что иннервируют зубы - внутри [7].

Целевой пункт мандибулярной анестезии,

которая проводится по общепринятой методике, находится на 0,5 см выше нижнечелюстного отверстия и находится в крыловидно - нижнечелюстном пространстве. Соответственно в этом пространстве создается депо анестетика. Непосредственный интерес для нас представляло то, как распространяется раствор анестетика из своего депо. Чем больше область распространения анестетика, тем меньше будет его концентрация на целевых нервах. Для изучения области распространения анестезирующего раствора при проведении мандибулярной анестезии по общепринятой методике было проведено четыре таких анестезии на сагитальных распилах головы человека. Местный анестетик при этом был заменен на рентгенконтрастный раствор (1,7мл). Спустя три минуты после инъекции проводилась компьютерная томография сагитальных распилов. На всех томограммах отмечалось схожее распределение раствора (рис. 5).

На полученных томограммах видно, что раствор из крыловидно-нижнечелюстного пространства в значительной степени попадает в смежные анатомические пространства, окологлоточное и межкрыловидное. При этом он распространяется на большой площади, начиная от проекции переднего края венечного отростка и до заднего края суставного. При препарировании данных анатомических областей на трупах мы убедились в том, что на такое распределение раствора при мандибулярной анестезии непосредственное влияние оказывает межкрыловидная фасция. В данном случае она препятствует омыванию раствором анестетика целевых нервов. Это объясняет относительно низкую диффузию анестетика в указанные нервы и, как следствие, наличие определенного количества неудовлетворительных случаев проводниковой анестезии на нижней челюсти даже при правильном выполнении методики. Полученные данные сделали для нас актуальным поиск альтернативной методики мандибулярной анестезии с соответствующим анатомическим обоснованием и дальнейшей проверкой ее клинической эффективности.

**Выводы.** Проанализированы причины и определены факторы, влияющие на эффективность проводниковой анестезии на нижней челюсти. К ним относятся: обеспечение для проведения анестезии, ошибки при выполнении анестезии, индивидуальные особенности пациента и анатомические особенности целевого пункта мандибулярной анестезии. Полученные результаты исследования дают основание для возможного усовершенствования и модификации существующих методов анестезии нижней челюсти.

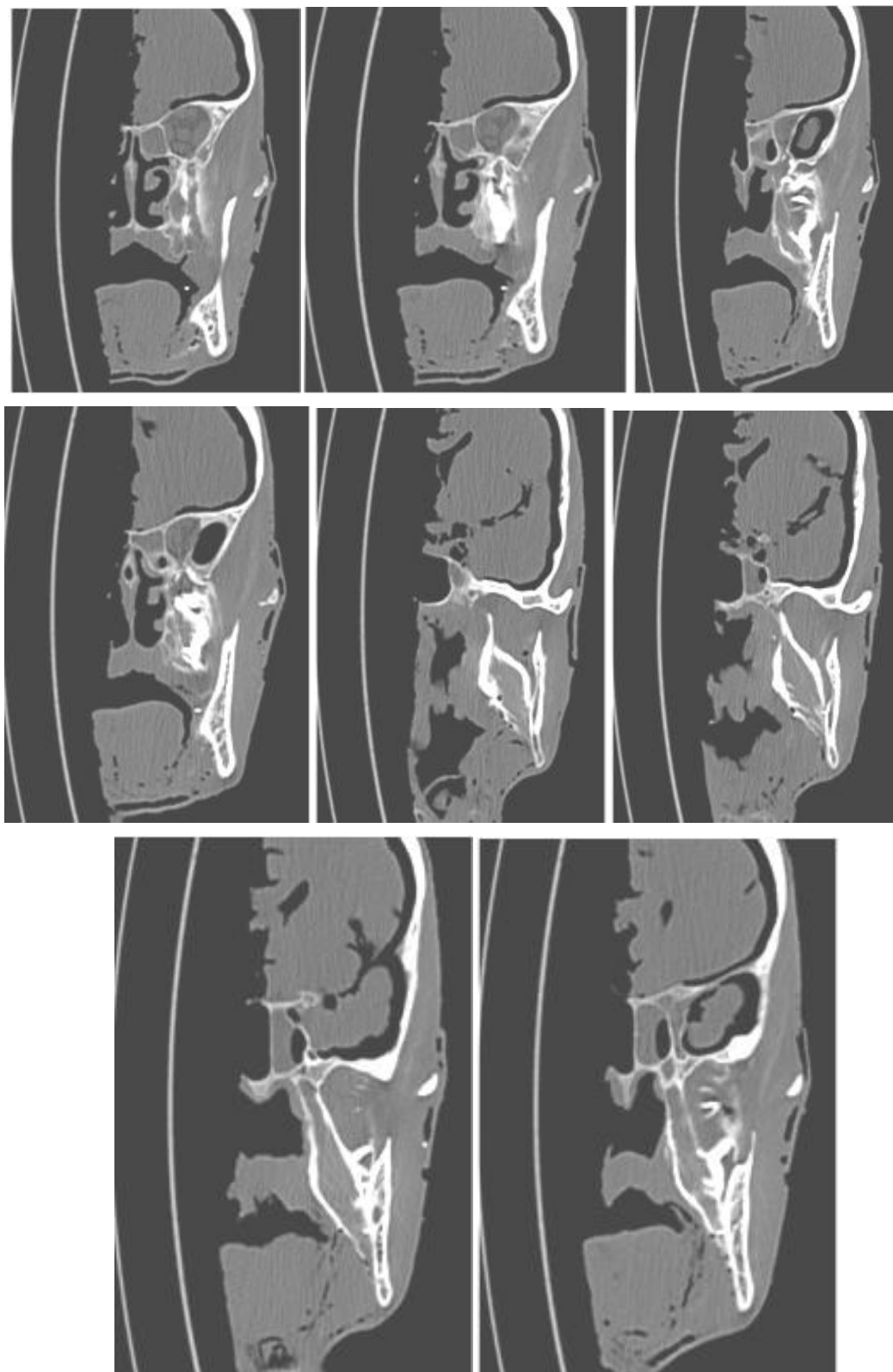


Рис. 5. Распространение анестезирующего раствора на томограммах.

### **Список литературы**

1. **Егоров П. М.** Анатомо-топографическое обоснование блокады нижнего луночкового язычного нервов / П. М. Егоров // Стоматология. – 1981. – С. 34-37.
2. **Сохов С. Т.** Клиническая оценка эффективности инъекционного обезболивания в стоматологии. / С. Т.

Сохов, Е. Н. Анисимова, С. А. Рабинович // Журнал практической и теоретической биологии и медицины. – 2006. – №1 (5). – С. 174-175.

3. **Рабинович С. А.** 2nd European Congress of the European Federation of Oral Surgery Societies- EFOSS. 10th European Meeting of the European Federation for the Ad-

vancement of Anesthesia in Dentistry / С. А. Рабинович, О.Н. Московец – EFAAD. October, 24th-26th, 2002, Trier/Germany.

4. **Канаа М. D.** A prospective randomized trial of different supplementary local anesthetic techniques after failure of inferior alveolar nerve block in patients with irreversible pulpitis in mandibular teeth / M.D. Kanaa, J.M. Whitworth, J.G. A. Meechan // J Endod. – 2012. – № 38 (4). – 421-5.

5. **Макеева И. М.** Сравнительная оценка дополнительных местных методов обезболивания при остром пульпите / И. М. Макеева, А. И. Ерохин, В. В. Воронкова, А. В. Кузин // Институт Стоматологии. – 2011. – №53. – С. 62-63.

6. **Рабинович С. А.** Анатомо-топографические и инструментальные аспекты местного обезболивания в стоматологии / С. А. Рабинович, Ю. Л. Васильев – М. : 2011. – 144 с.

7. **Рабинович С. А.** Современные технологии местного обезболивания в стоматологии / Рабинович С. А. – М.: ВУНМЦ МЗ РФ, 2000. – 144 с.

Поступила 27.08.14

