

НА ДОПОМОГУ ПРАКТИЧНОМУ ЛІКАРЕВІ

УДК 616.155.16-053, 617.52

Р. В. Шадлинская, к. мед. н.

Азербайджанский Медицинский Университет

**ПРОЯВЛЕНИЯ БЕТА ТАЛАССЕМИИ
В ЧЕРЕПНО-ЛИЦЕВОЙ ОБЛАСТИ**

В статье приведены полученные результаты клинико-рентгенологического изучения черепно-лицевой области у больных с одной из тяжелых форм гемоглобинопатий – бета талассемией. Выявлен характерный симптомокомплекс клинико-рентгенологической картины патологических проявлений, видоизменяющий облик талассемического больного, имеющий диагностическое значение, особенно для пренатального выявления заболевания. Акцентировано внимание на рациональности комплексного лечения больных бета талассемии с участием врачей и других профилей медицины.

Ключевые слова: бета талассемия, деформация, характерный симптомокомплекс.

Р. В. Шадлінська

Азербайджанський Медичний Університет

**ПРОЯВИ БЕТА ТАЛАСЕМІЇ
В ЧЕРЕПНО-ЛИЦЬОВІЙ ДІЛЯНКІ**

В статті приведені отримані результати клініко-рентгенологічного вивчення черепно-лицьової ділянки у хворих однією з важких форм гемоглобінопатій - бета таласемією. Виявлено характерний симптомокомплекс клініко-рентгенологічної картини патологічних проявів, який змінює зовнішність таласемічного хворого, що має діагностичне значення, особливо для пренатального виявлення захворювання. Акцентована увага на раціональності комплексного лікування хворих бета таласемією за участю лікарів і інших профілів медицини.

Ключові слова: бета таласемія, деформация, характерний симптомокомплекс.

R. V. Shadlinskaya

Azerbaijani Medical University

**MANIFESTATIONS OF BETA THALASSEMIA
IN THE CRANIOFACIAL AREA**

Beta thalassemia (thalassemic syndrome) belongs to the group of hereditary hemoglobinopathies, the main pathogenic factor of which is inhibition of beta globin purposes. The disease is accompanied by severe anemia, active but not effective erythropoiesis, excessive bone marrow and extramedullary hematopoiesis activity, leading to significant changes in the skull bones, as in the literature, as reported in the literature.

Hemoglobinopathies are actual problem in the contemporary medicine as the beta thalassemia is insufficiently studied and furthermore the dental aspects of these disease are need further development and investigation in terms of improving the diagnosis and appropriate treatment. The objective of this investigation was the studying the manifestations of beta thalassemia in craniofacial area. The clinical and radiological methods were used. We examined 45 patients with beta thalassemia major aged 5-15 years (25 boys and 20 girls). The close relationship and interdependence of diversity and severity complexes of clinical manifestations of beta thalassemia in craniofacial patients was revealed. The first feature that drew attention was the change in the appearance of the patients and characteristic symptom was the deformation of the skull, where due to hyperostosis, thickening of the bones of the skull increases the shape of the head by the type "tower" skull. In general, the entire configuration of face is modified, especially the middle zone with a lowered bridge of the nose, prominent cheekbones, and excessive development of the bones of the upper jaw. We also marked the distal occlusion, open bite and interdental intervals. There were also changes traced in the form of upper lip, as triangular shape, whereby the front teeth of the upper jaw was significantly exposed.

Radiographic studies revealed hyperostosis and deformity of the skull bones what giving a peculiar form of increased head. There was also attention drawn marked osteoporosis of the jaw bones, with background thinning and reduction of bone trabecular and resorption of interdental septa (Fig. 1).

Discussion: Based on the results of the study there were revealed a significant defeat of maxillofacial region, the deformation of the skull and facial bones, which created a characteristic symptoms in the appearance of the beta thalassemia patients. These features have important diagnostic and prognostic value. The topicality of hemoglobinopathies, including beta thalassemia, the severity and variety of clinical and radiological manifestations stresses the importance of participation of dentists in the examination of these patients. All the knowledge of characteristic symptoms in crania-and maxillofacial region may contribute to early diagnosis and rational treatment of patients with beta thalassemia.

Keywords: *beta thalassemia, deformation, the characteristic symptom.*

Бета талассемия (талассемический синдром) рассматривается как заболевание, относящееся к группе наследственных гемоглинопатий, основным патогенетическим фактором которого является угнетение бета глобиновых цепей. В основе заболевания прослеживается тяжелая анемия с интенсивным, но не эффективным эритропозом, чрезмерной костно-мозговой активностью и экстрамодулярным гемопоэзом, приводящим к выраженным изменениям костей черепа и лицевого скелета, о чем в литературе имеются единичные сообщения [1-3].

Актуальность проблемы гемоглинопатий и в данном случае бета талассемии предопределяется недостаточной изученностью этой болезни и в стоматологическом аспекте, требующей дальнейших разработок в плане совершенствования методов диагностики и соответствующего лечения.

Цель исследования. Изучение проявлений бета талассемии в черепно-лицевой области больных.

Материал и методы исследований. Клинические и рентгенологические. Обследовано 45 больных бета талассемией в возрасте 5-15 лет (25 мальчиков и 20 девочек).

Результаты исследований. На основании проведенных исследований прослежена тесная взаимосвязь и взаимообусловленность разнообразия и тяжести комплекса клинических проявлений бета талассемии в черепно-лицевой области больных. Прежде всего, обращено внимание на измененный внешний облик больных, характерный симптомокомплекс в виде деформации черепа, где вследствие гиперостоза, утолщения костей черепа изменяется и увеличивается форма головы по типу «башенный» череп. В целом видоизменяется и вся конфигурация лица, особенно средней зоны с опущенной перемычкой носа, выступающими скулами, чрезмерным развитием костей верхней челюсти, сформированной зубочелюстной аномалией по типу дистального прикуса в сочетании с открытым прикусом, с расстояниями между зубами. В области носогубной складки характерно деформирующее выбухание, вследствие костных вздутий на верхней челюсти. Прослеживается также изменение верхней

губы, принимающей треугольную форму, вследствие чего фронтальные зубы верхней челюсти значительно обнажены.

Рентгенологическими исследованиями выявлен гиперостоз и деформация черепных костей придающие черепу своеобразную форму в виде увеличения головы, а также расширение диплоического пространства. Обращено внимание и на выраженный остеопороз челюстных костей, с фоном истончения и уменьшения костных трабекул, резорбцией межзубных перегородок (рис.).

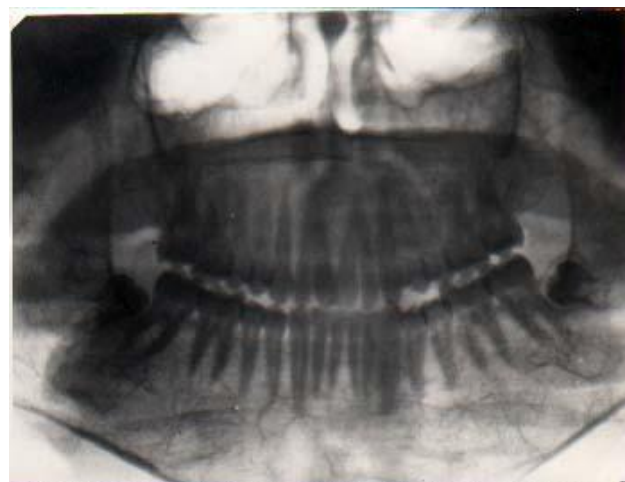


Рис.1. Диффузный остеопороз нижней челюсти при бета талассемии.

Обсуждение. На основании результатов исследования выявлено значительное поражение черепно-челюстно-лицевой области, деформация черепа и костей лицевого скелета, создающие характерный симптомокомплекс видоизмененного облика больных бета талассемией, что имеет важное диагностическое и прогностическое значение. Актуальность проблемы гемоглинопатий, в том числе бета талассемии, тяжесть и разнообразие клинко-рентгенологических патологических проявлений подчеркивает важность участия в обследовании этих больных не только стоматологов, но и врачей других профилей, совместные усилия которых могут способствовать рациональному патогенетическому лечению и продлению жизни больных.

Заключення. Таким образом, следует отметить, что бета талассемия как одна из тяжелых форм гемоглобинопатий отличается полиморфизмом клиничко-рентгенологических проявлений в черепно- и челюстно-лицевой области с характерным симптомокомплексом, знание которых может способствовать ранней диагностике и рациональному лечению.

В комплексном и системном подходе к обследованию и лечению больных бета талассемией участие стоматолога следует считать неотъемлемой частью. Однако следует отметить, что в этой связи, целесообразно участие врачей и других профилей медицины, в том числе (генетиков, акушергинекологов и др.) для изучения и раскрытия ряда факторов этиопатогенеза, внедрения пренатальной диагностики и др.

Список литературы

1. **Гусейнова Т. Г.** Морфология десны при талассемии / Т. Г. Гусейнова, И. Г. Гасанов, Л. Г. Мамедбекова // Тезисы докладов В Закавказской конференции морфологов, Баку, 1999 – С.106-109.
2. **Kataria S.** Ortodontal complication and orofacial manifestation in children and adolescents with thalassaemia mayor of Rajisthan population: a comparotive studu / S. Kataria, M. Arara, A. Dadhich // International journal of Biological Medical Rezearch. – 2012. – №3(2). – С. 1816-1819.
3. **Гусейнова Т. Г.** Талассемический синдром в стоматологическом аспекте / Т. Г. Гусейнова, И.Г. Гасанов, Р.В. Шадлинская // Материалы конференции, посвященной 90-летию офтальмолога проф., з.д.н. З.Т.Кулиевой, Баку, 2013 – С.167-169.

Поступила 16.06.14

